□□□□□□□□□□□□□□□□□□

□□□□□□□□□□□□□□□(□□□□□□□)

Image

□□□□□□□□□□□□□□STS□□

□□□□□□□□□□□□□□

□□□□□□□□□□□□□□□□□□

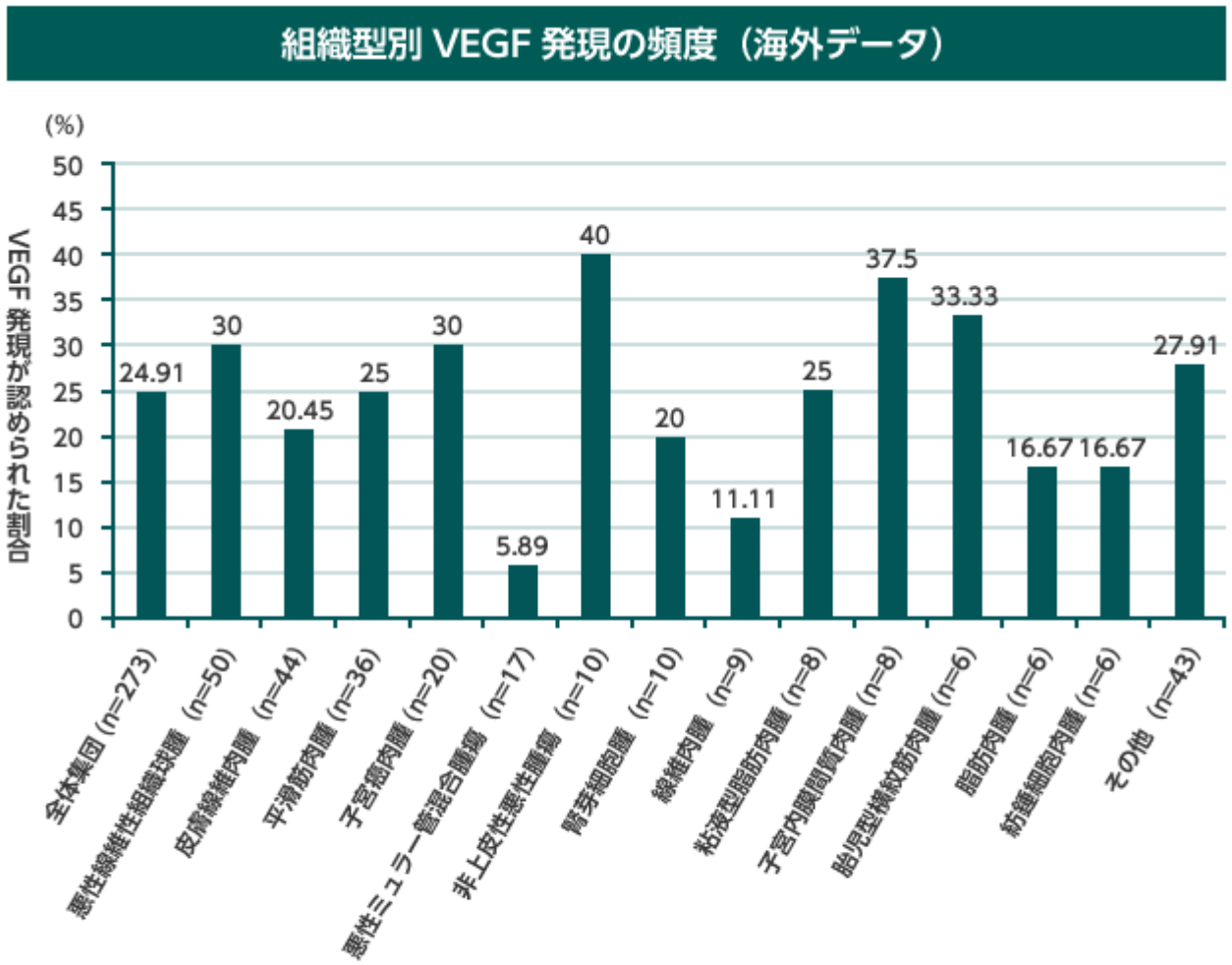

対象・方法：1986 ～ 2001 年の間に悪性軟部腫瘍と診断された患者 273 例を対象に、悪性度の判定のため病理学的診断に用いられた組織標本を元に、ABC 法を用いた染色法により、VEGF の発現を確認した。なお、染色された細胞が 10%以上の場合を VEGF 陽性とし、染色が検出不能または染色された細胞が 10%未満の場合、VEGF 陰性とした。
※2002 年の WHO 分類から、悪性線維性組織球腫（MFH）は未分化多形肉腫（UPS）/MFH と粘液線維肉腫に分類された。さらに 2013 年の WHO 分類から、UPS/MFH は未分化 / 分類不能肉腫（undifferentiated/unclassified sarcoma）の中の undifferentiated pleomorphic sarcomas に相当する。

Potti A., et al.: J Cancer Res Clin Oncol 130, 52-56 (2004)

Image

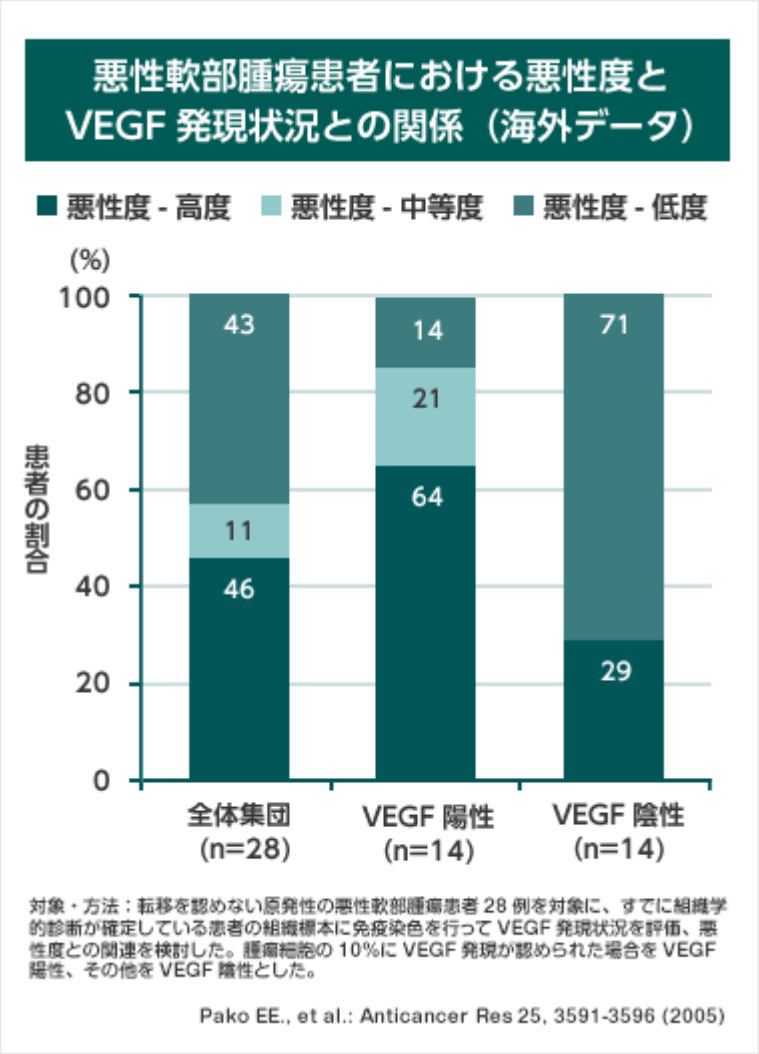
悪性軟部腫瘍患者における悪性度と
VEGF 発現状況との関係（海外データ）
悪性度 - 高度
悪性度 - 中等度
悪性度 - 低度
(%)
100
80
60
40
20
0
患者の割合
43
11
46
14
21
64
71
29
全体集団
(n=28)
VEGF 陽性
(n=14)
VEGF 陰性
(n=14)
対象・方法：転移を認めない原発性の悪性軟部腫瘍患者 28 例を対象に、すでに組織学的診断が確定している患者の組織標本に免疫染色を行って VEGF 発現状況を評価、悪性度との関連を検討した。腫瘍細胞の 10%に VEGF 発現が認められた場合を VEGF 陽性、その他を VEGF 陰性とした。
Pako EE., et al.: Anticancer Res 25, 3591-3596 (2005)

VEGF□□□□□□□□□

VEGF□□□□□□□□□

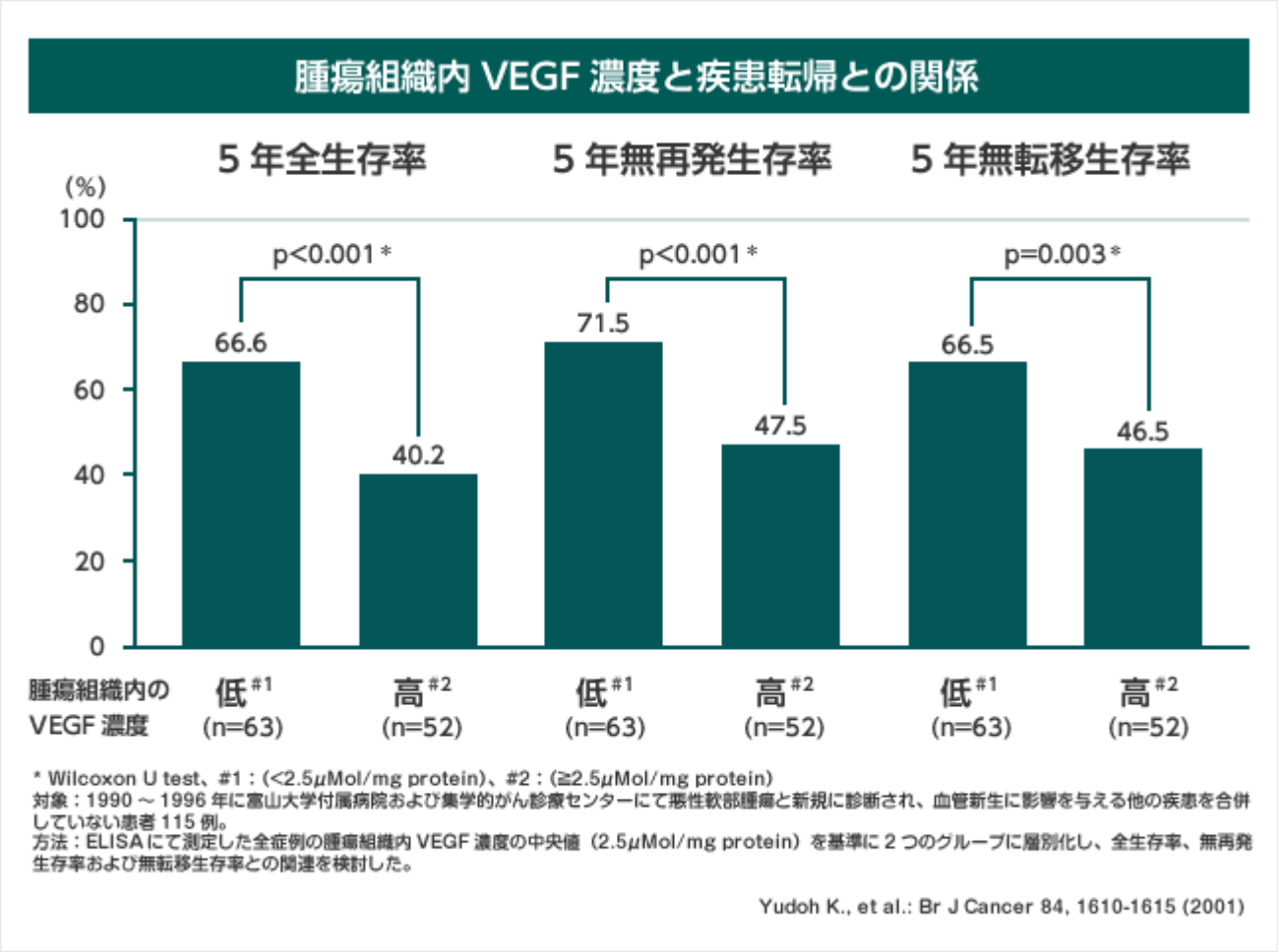

1□Potti A., et al.: J Cancer Res Clin Oncol 130, 52-56 (2004)
2□Pako EE., et al.: Anticancer Res 25, 3591-3596 (2005)
3□Yudoh K., et al.: Br J Cancer 84, 1610-1615 (2001)

□□□□□□□□□□□□□(STS)□□□□□□

□□□□□□□□□□□□□□□

□□□□□□

Source URL:
https://www.loadtest.pro.novartis.com/products/votrient/sarcoma/sts_angiogenic_factor